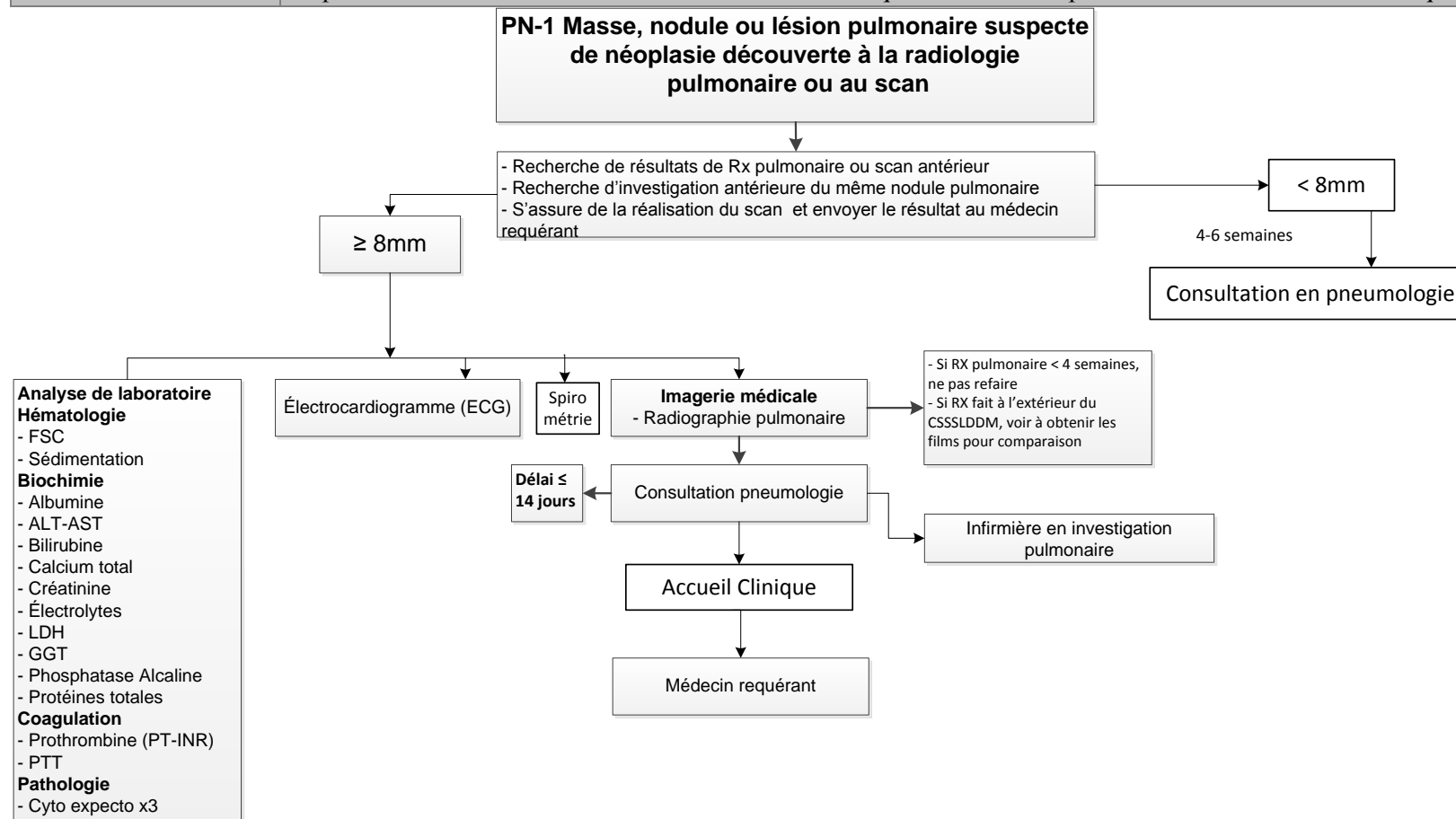


Pneumologie-PN1 : Masse, nodule ou lésion pulmonaire suspecte de néoplasie découverte à la radiologie pulmonaire ou au scan

Professionnelle habiletée :	Infirmière de l'Accueil clinique
Clientèle visée :	Usager présentant une masse, nodule ou lésion pulmonaire suspecte de néoplasie découvert à la radiologie pulmonaire ou au scan
Indications :	Usager admissible à l'Accueil clinique qui nécessite une investigation en pneumologie pour masse, nodule et lésion pulmonaire suspecte de néoplasie découverte à la radiologie pulmonaire ou au scan
Contre- indications :	<ul style="list-style-type: none"> Nodule unique et stable déjà présent sur une radiographie antérieure datant de plus de 2 ans
Précautions :	<ul style="list-style-type: none"> Aucune
Conditions :	Répondre aux critères d'admissibilité de l'Accueil clinique et être évalué par l'infirmière de l'Accueil clinique



Élaboration

Rédigé par :

Dany Maheux

Identification de la personne

Collaborateurs :

Dre Louise Gaudet

Identification de la personne

Identification de la personne

Avis de conformité aux standards de pratique

	Signature	Date
Chef du département clinique		
Chef de service médical		
Chef de département clinique du secteur concerné : _____		
Chef du Département de pharmacie Dany Maheux		
Conseillère à la Direction des soins infirmiers		

Recommandation

	Signature	Date
Manon Dinel		
Présidente du conseil exécutif des infirmières et infirmiers (CII) N/A		
Présidente du conseil multidisciplinaire (CM)		

Approbation

	Signature	Date
Dr Pierre Marceau		
Président du conseil exécutif des médecins, dentistes et pharmaciens (CMDP)		

Mise en œuvre

	Signature	Date
Lucie Dugré		
Directrice des soins infirmiers Dr Alain Turcotte		
Directeur des services professionnels		